UEBER

DRÜSEN, PAPILLEN, EPITHEL UND BLUTGEFÄSSE DER HARNBLASE.

INAUGURAL-DISSERTATION

DER

MEDIZINISCHEN FAKULTÄT ZU BASEL

ZUR

ERLANGUNG DER DOKTORWÜRDE

IN DER

MEDIZIN, CHIRURGIE UND GEBURTSHILFE

VORGELEGT VON

FRIEDRICH HEY
AUS DÖRRENBACH (RHEINPFALZ)

TÜBINGEN 1894.
VERLAG DER H. LAUPP'SCHEN BUCHHANDLUNG

UEBER

DRÜSEN, PAPILLEN, EPITHEL UND BLUTGEFÄSSE DER HARNBLASE.

INAUGURAL-DISSERTATION

DER

MEDIZINISCHEN FAKULTÄT ZU BASEL

ZUR

ERLANGUNG DER DOKTORWÜRDE

IN DER

MEDIZIN, CHIRURGIE UND GEBURTSHILFE

VORGELEGT VON

FRIEDRICH HEY
AUS DÖRRENBACH (RHEINPFALZ)

TÜBINGEN 1894.
VERLAG DER H. LAUPP'SCHEN BUCHHANDLUNG

Digitized by the Internet Archive
in 2026

https://archive.org/details/IA41543921_0172

Es ist mir eine angenehme Pflicht, meinen hochverehrten Lehrern, Herrn Prof. Dr. Socin für die Anregung zu dieser Arbeit, Herrn Prof. Dr. Roth und Herrn Prof. Dr. Kollmann für die gütige Überlassung des Materials meinen aufrichtigsten Dank auszusprechen. Insbesondere aber bin ich Herrn Prof. Dr. Kollmann für sein überaus freundliches Entgegenkommen und seine gütige Unterstützung zu grösstem Dank verpflichtet.

Fr. Hey.

Trotz der vielen und eingehenden Forschungen auf dem Gebiete der normalen Anatomie und Histologie sind in der Litteratur auffallenderweise die Angaben über Drüsen und Papillen der Harnblase nicht vollständig übereinstimmend und überhaupt spärlich. Selbst die neuesten Arbeiten über die Anatomie der Blase geben uns keinen völlig befriedigenden Aufschluss; denn Disse[1]) hat sich hauptsächlich mit der Lage dieses Organes, Obersteiner[2]) mit den Muskeln, Nerven und Gefässen befasst und die gekrönte Preisschrift von Oberdieck[3]) fördert unsere Kenntnisse über Bau und Vorkommen der Drüsen in der Mucosa nicht wesentlich.

1) Disse. Untersuchungen über die Lage der menschlichen Harnblase. Göttingen 1891.

2) Obersteiner-Stricker. Handbuch der Lehre von den Geweben 1871.

3) Oberdieck. Ueber Epithel und Drüsen der Harnblase. Gekrönte Preisschrift. Göttingen 1884.

Ich bin deswegen gerne der Aufforderung meines verehrten Lehrers Herrn Professor Socin nachgekommen, diesen Gegenstand noch einmal aufzunehmen. Es hat nämlich diese Frage ein praktisches Interesse in Beziehung auf Entstehung papillomatöser Neubildungen. Man könnte a priori die Annahme wahrscheinlich finden, dass das etwaige normale Vorkommen von Papillen in der Blasenschleimhaut eine wesentliche Rolle bei der Entstehung dieser Geschwülste spielen könnte.

Auf Veranlassung des Herrn Professor Socin habe ich mir folgende Aufgabe gestellt und zu lösen getrachtet:

I. Kommen Drüsen der Harnblasenschleimhaut vor, wenn ja, sind dieselben konstant, wie verteilen sie sich und wie ist ihr Bau?

II. Besitzt die Blasenschleimhaut normaler Weise Papillen, wenn ja, wie sind sie beschaffen?

Um Wiederholungen zu vermeiden, will ich hier gleich mitteilen, dass ich auf Grund nachträglich — unter der freundlichen Leitung meines verehrten Lehrers Herrn Professor Dr. Kollmann — gemachter Untersuchungen ausser den zwei eben angegebenen Fragen weiter im Stande bin,

III. das Verhalten des Epithels der Harnblase des Menschen einer kurzen Beschreibung zu unterziehen und

IV. Einiges über den Verlauf der Gefässe in der Harnblase mitzuteilen.

Selbstverständlich war erste Bedingung die Benützung möglichst normaler Harnblasen. Die bei der ersten Untersuchung verwendeten Blasen verteilen sich auf die verschiedenen Altersklassen wie folgt:

Föten	1. Lebensj.	1.—5. J.	6.—10. J.	11.—12. J.	21.—30. J.	31.—70. J.
			männlich			
1	2	2	2	2	1	3
			weiblich			
1	2	2	2	2	1	3

Methode der Fixierung, Härtung, Einbettung und Färbung dieser 26 auf Drüsen und Papillen untersuchten Blasen.

Die 26 Blasen, die mir Herr Professor Roth in dankenswertester Weise zukommen liess, waren gewöhnlich vom Orificium an, der vorderen Wand entlang bis zum Vertex gespalten, so dass der Schnitt an der hinteren Wand verlängert werden musste, um durch einen Sagittalschnitt die ganze Blase in zwei gleiche Hälften geteilt zu

haben. Um von den verschieden grossen Blasen identische Teile zur Untersuchung als Vergleichsobjekte zu bekommen, fügte ich noch einen Frontal- und einen Horizontalschnitt hinzu und teilte somit die Blase in 8 Felder, die besonders numeriert wurden, wie beistehende Abbildung zeigt. Aus jeder Blase wurden dann die Felder I, III, VI und VIII herausgeschnitten und behufs einer Härtung

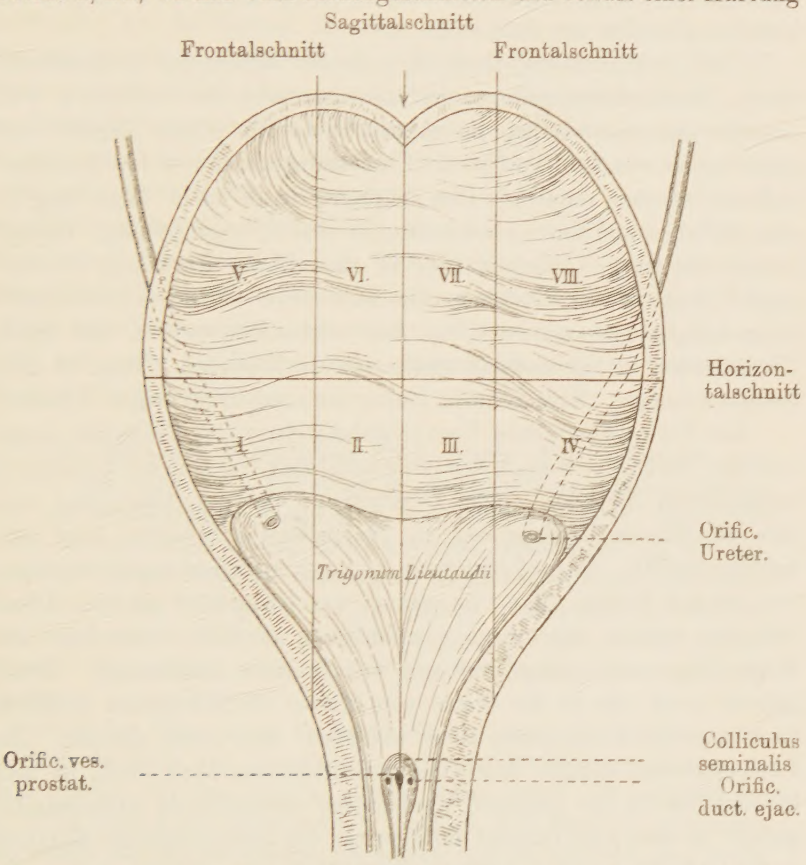

auf entsprechenden Korkplättchen befestigt. Aus den zwei fötalen und den vier dem ersten Lebensjahre angehörigen Blasen wurden ihrer Kleinheit wegen nur die Felder I und VI herausgeschnitten.

Auf diese Weise erhielt ich 92 verschiedene Präparate, aus denen je eine Fläche von einem halben cm^2 in eine Schnittserie von 250 zerlegt wurde. Von den 23 500 auf diese Weise gewonnenen einzelnen mikroskopischen Objekten gingen beim Schneiden und den darauf folgenden Prozeduren 413 zu Grunde, so dass noch 23 087 wirklich zur Untersuchung gelangten.

Die einzelnen auf Korkplättchen befestigten Präparate wurden

wie folgt weiter behandelt: Zuerst lagen sie mehrere Wochen (8—12) in Müller'scher Flüssigkeit, darauf 12 Stunden in fliessendem Wasser und eine halbe Stunde in destilliertem Wasser. Da die Härtung in Müller'scher Flüssigkeit sehr langsam vor sich geht, sah ich mich genötigt, die Präparate einer Nachhärtung zu unterziehen. Zu diesem Zweck legte ich sie in 70%igen und darauf ebenso lange in 90%igen Alkohol und stellte sie dunkel [1]).

Vor der Einbettung fand ein erneutes Ordnen und Etiquettieren statt. Als Einbettungsmasse bediente ich mich des Celloidin's, weil dasselbe beim Auswaschen die meisten Farbstoffe wieder abgiebt und somit nicht wie bei Paraffin die Einbettungsmasse aus den Schnitten entfernt werden muss [2]). Die Präparate legte ich 5 Tage lang in eine 40%ige und dann ebenso lang in eine 60%ige Lösung. Darauf kamen sie zu je 4 übereinander in ein mittelst Kork und Kartonpapier hergestelltes Kästchen, das mit einer 40%igen Celloidinlösung vollgegossen wurde. Um das rasche Eintrocknen und daher Rissigwerden zu verhindern, stellte ich die Kästchen 2 Tage in eine feuchte Kammer. Zum Schluss kamen sie noch in 80%igen Alkohol.

Zur Vermeidung jeder Verwechselung der vielen Präparate unter einander bediente ich mich der in neuester Zeit von Darkschewitsch angegebenen Methode. „Ein Glascylinder oder ein Glasgefäss von dem ungefähren Umfang der zu bearbeitenden Schnitte wird mit Spiritus gefüllt. Darauf schneidet man sich aus Löschpapier Scheiben von solcher Grösse, dass sie gut in das Glasgefäss passen. Diese Scheiben werden mit einem gewöhnlichen Bleistift numeriert, der Reihenfolge nach gelegt und gut mit Spiritus durchtränkt. Jeder Schnitt wird nun in der Weise vom Messer des Mikrotoms entfernt, dass man das Löschpapier sanft aufdrückt und dann abzieht. Die Papierscheiben werden dann, die Schnittflächen nach oben, in dem Glascylinder in der richtigen Reihenfolge säulenförmig übereinander gelegt, so dass jeder Schnitt auf dem mit der entsprechenden Nummer versehenen Papierstück liegt." Diese Methode erlaubt nämlich die Anwendung aller späteren Reagentien ohne Herausnahme der Schnitte aus dem Glascylinder.

1) Die in Müller'scher Flüssigkeit gefärbten Präparate geben noch in Alkohol Stoffe ab, die bei gleichzeitiger Einwirkung des Tageslichtes in Form von Niederschlägen auftreten. Hält man dagegen den Alkohol im Dunkeln, so entstehen keine Niederschläge, sondern der Alkohol färbt sich nur gelb, bleibt aber klar (Orth).

2) Erst bei der späteren Untersuchung lernte ich die Nachteile des Celloidins und die Vorteile des Paraffins als Einbettungsmasse kennen.

Behufs des Färbens wurde der Alkohol mit einer rosaroten Karminlösung vertauscht und nach einer 24stündigen Einwirkung mit Aqua dest. so lange ausgewaschen, bis letzteres klar abfloss. Zur Entwässerung kamen die Schnitte 10 Minuten in 96%igen und darauf eine halbe Stunde in absoluten Alkohol. Dann wurden sie in Oleum ligni cedri aufgehellt, in Canadabalsam eingeschlossen und untersucht. Da das Epithel der Harnblase post mortem sehr rasch zu Grunde geht und diese 26 Blasen erst bei der Sektion, also 12—36 Stunden nach dem Tode, herausgeschnitten wurden und in eine Fixierungsflüssigkeit kamen, war dasselbe fast überall verloren gegangen und nur noch in den angeblichen Drüsen und Falten vorhanden. Es war mir deshalb sehr angenehm, als ich durch die Güte und Freundlichkeit des Herrn Professor Kollmann Stücke aus den Blasen von 2 Hingerichteten (K. und G.) und von einem plötzlich Verstorbenen (Fr.) erhielt, deren Blasen unmittelbar nach dem Tode in Fixierungsflüssigkeit gelegt worden waren. Ausserdem untersuchte ich noch die Blasen eines 4monatlichen Fötus und eines 5jährigen Kindes (Mädchen).

1) Die Blase des 4monatlichen Fötus wurde etwa 4 Stunden nach dem Tod resp. der Geburt, 3 Stunden in einer gesättigten Sublimatlösung fixiert und in steigender Concentration von Alkohol gehärtet. Damit sich aus der koncentrierten Lösung keine Krystalle bildeten, die bei der Untersuchung störend einwirken würden, fügte ich etwas Tinct. jodi hinzu. Darauf wurde die Blase mit Delafield'schem Hämatoxylin gefärbt; die Hälfte wurde noch mit Eosin nachgefärbt. Beide Stücke wurden darauf in Paraffin eingebettet, geschnitten, in Kanadabalsam eingeschlossen und untersucht.

2) Aus der Blase eines 5jährigen Kindes wurde 14 Stunden nach dem Tode ein Stück aus dem Trigonum Lieutaudii herausgeschnitten, in 2 Teile geteilt, der eine auf die gleiche Weise fixiert und gehärtet wie Nro. 1, der andere mit Pikrinsäure. Von dem mit Sublimat gehärteten Stück wurde ein Teil in Celloidin eingebettet und die Schnitte, eine Partie mit Eosin, eine andere mit Delafield'schem Hämatoxylin und eine dritte mit Delafield'schem Hämatoxylin-Eosin gefärbt. Der andere Teil wurde in Paraffin eingebettet und 3 Partien nach der eben angegebenen Methode behandelt, eine vierte mit Borax-Karmin. Von dem mit Pikrinsäure gehärteten Stück wurde ein Teil mit Heidenhain'schem Hämatoxylin und Paraffin eingebettet, während zwei andere Teile ganz wie die in Sublimat gehärteten behandelt wurden.

3) Das untersuchte Stück stammt aus einer Blase des hingerichteten K. (25 Jahre alt). Die Blase kam direkt nach dem Tode in Alcoh. absol.

Das Stück wurde mit Borax-Karmin gefärbt und in Paraffin eingebettet. Von den Schnitten gelangte eine Partie nur mit Borax-Karmin gefärbt zur Untersuchung, während 3 andere, die eine mit Delafield'schem Hämatoxylin, die zweite mit Delafield'schem Hämatoxylin-Pikrin und die dritte mit Acidum pyrolignosum nachgefärbt wurden.

4) Aus einer andern Blase, — vom Hingerichteten G. (24 Jahre alt) — die auf dieselbe Art und Weise gehärtet wurde, wie unter Nr. 3 angegeben, kam ein kleines Feld zur Untersuchung, das in Borax-Karmin gefärbt und in Paraffin eingebettet wurde. Sämtliche Schnitte färbte ich mit Delafield'schem Hämatoxylin nach.

5) Die letzte der untersuchten Blasen stammte von einem 54jährigen Mann, der vom Gerüst fiel und infolge dessen starb. Die Blase kam noch warm in Flemming'sche Lösung. Die weitere Behandlung wie Nr. 3.

Sämtliche in Paraffin eingebettete Präparate wurden mit dem Schlittenmikrotom von Jung, die in Celloidin eingebetteten mit dem gewöhnlichen Mikrotom von Katsch geschnitten.

Ehe wir zur Mitteilung unserer Resultate gehen, ist es zweckmässig, die Angaben der bekanntesten Autoren über diesen Gegenstand zusammenzustellen. Dieselben sind insofern übereinstimmend, als sie alle das Vorkommen von Drüsen bejahen. Ueber den Bau jedoch bestehen Meinungsverschiedenheiten. Die Einen geben tubulöse, die Andern acinöse und wieder Andere beide Arten zusammen an. Einige schreiben von Cylinderepithel, Andere von cylinderförmigem Epithel und wieder Andere schweigen darüber ganz.

Schon bei Hempel[1]) findet sich folgender auf unseren Gegenstand bezüglicher Passus: Die innere Haut zeigt, wie am Darmkanal eine doppelte Ansicht. Die äussere Fläche ist weiss, lockerer und zellartiger, und in sie dringen die Blutgefässe. Die innere hingegen ist fest, rot, und mit Schleim bedeckt. Auf derselben öffnen sich die exhalierenden Gefässe und die Schleimdrüsen, und nehmen die einsaugenden ihren Ursprung.

Gerlach[2]): Die Schleimhaut der Harnblase, welche sich nach der einen Seite in jene der Harnröhre, nach der andern in jene der Harnleiter fortsetzt, ist ziemlich dünn, aber vollkommen glatt, und fällt nur bei dem leeren Zustand der Harnblase in zahlreiche Falten zusammen. In der Blase finden sich nur einfache Schleimdrüsen, und diese nicht in sehr grosser Anzahl; dagegen ist der Blasenhals reich an zusammengesetzten Schleimdrüsen; auch besitzt in dieser Gegend die Schleimhaut einzelne papillenartige Erhöhungen, welche, wie überall, so auch hier, sich durch

1) Anfangsgründe der Anatomie aus dem Jahre 1811, pag. 607.

2) Handbuch der allgem. und speziellen Gewebelehre des menschlichen Körpers 1854. 2. Aufl. pag. 160.

ihren Reichtum an Nervenfasern auszeichnen, und daher die Ursache der grösseren Empfindlichkeit des Blasenhalses abgeben. Das Epithelium der Harnblasenschleimhaut ist geschichtet, und die Zellen desselben stehen, bezüglich ihrer Gestalt, in der Mitte zwischen dem cylindrischen und pflasterförmigem; doch sind im ganzen die cylinderförmigen Zellen zahlreicher als die pflasterförmigen, auch haben sie im Zusammenhang betrachtet ein mehr körniges Aussehen.

Bei dem Manne geht das Uebergangsepithelium der Harnblasenschleimhaut am Anfang der Harnröhre in Cylinderepithelium über, bei dem Weibe aber in Pflasterepithelium. Letzteres ist insoweit interessant, als hier das Uebergangsepithelium der Harnröhre und jenem des Nierenbeckens vorkommt.

Kölliker[1]): Die blasse, glatte und mässig dicke Schleimhaut hat ausser am Trigonum Lieutaudii eine reichliche submuköse Schicht und bildet daher bei zusammengezogener Blase viele Falten. Dieselbe ermangelt der Zotten, ist ziemlich reich an Gefässen, besonders am Blasengrund und Hals und wird von einem 0,03—0,05‴ dicken geschichteten Epithel überzogen, dessen Elemente in der Tiefe in der Regel spindel-, kugel- oder walzenförmig, höher oben rundlich-polygonal- oder abgeplattet sind und an Unregelmässigkeit denen des Nierenbeckens nicht nachstehen, wozu namentlich die häufig vorkommenden mehrfachen Vertiefungen an der unteren Fläche der obersten Zellen zur Aufnahme der Enden der tiefer liegenden länglichen Zellen viel beitragen, indem hierdurch eigentümlich sternförmig und zackige Formen entstehen.

In der Nähe der Urethralmündung und gegen den Grund zu finden sich kleine Drüsen in Form einfacher birnförmiger Schläuche oder kleiner Aggregate von solchen (einfach traubige Drüsen) Dieselben haben bei der Grösse von 90—540 μ Oeffnungen von 45—170 μ, ein cylinderförmiges Epithel und einen hellen Schleim als Inhalt. In pathologischen Fällen sind dieselben, wie ich mit Virchow sehe, hie und da vergrössert und mit weisslichen Schleimpfropfen gefüllt.

Luschka[2]): Diese ungemein zarte, im isolierten Zustande höchstens 1/5 mm dicke Membran ist bei kontrahierter Blase in zahlreiche, regellos in einander übergehende Falten gelegt, welche aber durch die Ausdehnung des Organes so vollständig verschwinden, dass eine die Glätte der serösen Häute erinnernde freie Oberfläche entsteht. Papillenartige Erhebungen werden an derselben entweder gänzlich vermisst, oder doch nur in geringer Zahl und Grösse als stumpfe, kaum 0,03 mm hohe Wärzchen in der Nähe des Ostium urethrale, seltener in weiterer Ausbreitung vorgefunden. Auch mit Drüsen ist diese Membran sehr sparsam ausgestattet, indem gewöhnlich nur wenige, kolbenähnlich geformte, durch-

1) Mikroskopische Anatomie 1854. II. Bd. pag. 366.

2) Die Anatomie des Menschen 1864. II. Bd. 2. Abtlg. pag. 235.

schnittlich 0,08 mm lange Schläuche am Urethralende der Blase angebracht sind, wo sie übrigens bei Verstopfung ihrer Mündungen durch Ansammlungen des Sekretes, das nicht selten bräunliche, koncentrisch geschichtete Körperchen enthält, beachtenswerte mechanische Hindernisse abgeben können.

Durch Vermittelung eines laxen, gänzlich fettlosen Zellstoffes hängt die Schleimhaut der Harnblase fast überall mit der innersten Muskelschicht so locker zusammen, dass ihre Ablösung leicht bewerkstelligt werden kann.

Ihrer Textur nach hat man an der Blasenschleimhaut ein zartes Fasergerüste zu unterscheiden, welches aus gewöhnlichen, der Oberfläche parallel verlaufenden Zellstoffbündeln und zahlreichen feinen, teils isolierten, teils netzförmig verschmolzenen elastischen Fibrillen besteht, sowie ein Epithelium, dessen Elemente aber nach Form und Grösse ausserordentlich variiren. Namentlich begegnet man unter denselben nach der Entdeckung von R. Virchow[1]), welche ich[2]) bestätigen konnte, auffallend grosse Zellen, die sehr scharf von der Fläche aus gesehen häufig eckige Konturen haben, und nebst einer grob granulierten Masse mehrere ovale Kerne einschliessen. Manche dieser Zellen sind durch helle rundliche Flecke ausgezeichnet, die sich als Vertiefungen ausweisen, auf denen kolbige, sehr spitz zulaufende Zellen mit ihren dickeren Enden locker aufsitzen. Von der Seite her betrachtet erscheinen die grossen Zellen an dem einen Umfange flach konvex an dem andern ausgezackt und gezahnt, so dass in jedem Ausschnitte, der einem hellen Fleck der Fläche entspricht, eine kleinere Epithelialzelle aufsitzt. Ausser diesen Formen finden sich aber viel zahlreicher rundliche und polygonale, den Elementen des gewöhnlichen Pflasterepithelium ähnliche, sowie Gestalten, welche regellos in längere Forsätze ausgewachsen sind. Bei dem Mangel einer für die Bildung des Blasenschleimes zureichenden Menge von Drüsen kann man sich des Gedankens kaum entschlagen, dass die Absonderung des Schleimes hauptsächlich durch jenes Epithelium zu stande gebracht wird.

Henle[3]): Die Schleimhaut, die innerhalb der zusammengezogenen Blase in zahlreichen mäandrischen Falten liegt, ist kaum 0,1 mm stark. Sie besteht aus 2 Schichten dem Epithelium und einer gefässreichen Propria, die aus parallel der Oberfläche verlaufenden Bindegewebszügen mit spärlichen, elastischen Fasern gewebt ist. In manchen Blasen kommen dichtgedrängte stumpfe Papillen vor von 0,03 Höhe, die sich auch auf den innerhalb der Blasenwand verlaufenden Teil des Ureters erstrecken; in

---

1) Archiv für pathol. Anatomie und Physiologie. Bd. III. pag. 243.

2) Luschka. Nekrose der gesamten Harnblasenschleimhaut. Archiv für pathol. Anatomie. Bd. VII. pag. 33 ff.

3) Henle. Handbuch der Eingeweidelehre des Menschen. 1866. II. Band. pag. 329.

anderen Fällen ist die Schleimhautoberfläche ganz glatt. In dem der Urethra nächsten Teil der Blase finden sich zuweilen kleine Drüsen von derselben Beschaffenheit, wie innerhalb der Urethra in der Umgebung des Colliculus seminalis. In älteren Individuen fallen sie zum Teil durch bräunliche Konkremente auf, ähnlich demjenigen, die sich in der Prostata bilden.

Quain-Hoffmann[1]): Die Schleimhaut der Harnblase ist weich, glatt und meist von rötlicher Farbe; sie hängt unmittelbar mit der Schleimhaut der Harnleiter und andererseits mit derjenigen der Harnröhre zusammen und ist an den meisten Stellen durch das Unterschleimhautgewebe locker an die Muskelhaut angeheftet, so dass sie sich bei deren Zusammenziehung in Falten legt; in der Gegend des Trigonum Lieutaudii jedoch ist sie fester mit der Muskelhaut verbunden und daher auch an dieser Stelle weniger gefaltet. Sie besitzt nur ausnahmsweise kleine papilläre Erhebungen, namentlich an der Einmündungsstelle der Harnleiter und ist mit einem eigentümlichen, geschichteten Epithel bedeckt, das aus verschieden gestalteten cylindrischen bis glatten Zellen zusammengesetzt ist. In ihrer Substanz sind zahlreiche, kleine, mit Cylinderepithel ausgekleidete Schleimfollikel und traubenförmige Drüschen eingelagert.

Obersteiner, Stricker[2]): I. Epithel. Dasselbe ist mehrfach geschichtet und durch die grossen Differenzen, die sich in seinen verschiedenen Lagen zeigen, charakterisiert. Zu innerst findet man eine oder auch 2 Lagen von Zellen, die meist eine rundlich polyedrische oder, besonders die grösseren, eine mehr platte Form besitzen, aber in Gestalt und Grösse vielfach variieren. Oft sind ihre Kanten und Ecken in der Weise ausgezogen, dass an der Unterseite eine Konkavität entsteht, in welche der Körper einer Zelle aus der nächsten Schicht passt. Ihr Inhalt ist mässig granuliert und enthält einen bis zwei Kerne mit deutlichen Kernkörperchen. Es entsprechen diese den Zellen, die sich häufig im gelassenen Urin finden. Man hat mitunter Gelegenheit, zarte, ganz hyaline Tropfen zu beobachten, die an einer oder an mehreren Stellen der Seitenwand heraustreten, ohne dass die Zellen selbst schrumpfen oder sich sonstwie sichtbar verändern würden, wie sich dies auch bei andern Epithelien zeigt.

Die folgende Lage von Epithelialzellen zeichnet sich vor den übrigen wesentlich durch die Regelmässigkeit ihrer Elemente, die in einfacher Weise gelagert sind, aus. An Grösse unter einander gleich (etwa 0,03 mm im längsten Durchmesser) sind die am einen Ende konisch verjüngten Zellen mit ihrer breiten, konvexen Basis gegen die Oberfläche, mit der Spitze gegen die Tiefe gerichtet. ..... — Dieses Ende setzt sich oft in einen varikösen, verschieden langen ungeteilten Stiel fort, so dass diese Elemente sehr an die Epithelialzellen der Nasenschleimhaut erinnern.

1) Lehrbuch der Anatomie 1870. Bd. I. pag. 637.

2) Handbuch der Lehre von den Geweben des Menschen und der Tiere. 1871. pag. 518 ff.

Das weitere Schicksal dieser Stiele oder Fortsätze, die in der tiefsten Schichte der Epithelialzellen stecken, lässt sich nicht leicht ermitteln, doch scheint ein Zusammenhang derselben mit der obersten Schichte des Bindegewebes, auf der das Epithel der Blase aufsitzt, sei es mit den bindegewebigen oder nervösen Elementen jener Lage, sehr wahrscheinlich. Dafür spricht der Umstand, dass die Fortsätze, wenn man sie noch so sorgfältig isoliert, dennoch nie am freien Ende spitz zulaufen, sondern immer den Anschein haben, als hätte man nicht ihre ganze Länge erhalten, als seien sie bloss abgerissen. Ferner spricht dafür die Beobachtung, dass nach Ablösung des Epithels oft aus dem Bindegewebe feine umgebogene Fasern von gleicher Dicke wie die Zellenfortsätze herausragen, ja es gelingt sogar unter günstigen Umständen, Bilder zu bekommen, die einen unmittelbaren Zusammenhang beider Gebilde zu zeigen scheinen. Die vielfach diskutierte Frage von der Entstehung der Epithelialzellen aus dem unterliegenden Bindegewebe dürfte für ein solches Verhalten ebenfalls Zeugnis ablegen. Die tiefste, äusserste Lage des Epithels ist von ziemlich unregelmässigen ovalen Zellen gebildet, die häufig gegen die Oberfläche ausgezogen sind, so dass sie zwischen den konischen Enden der Zellen aus der früher erwähnten Schichte eingekeilt sind.

II. Bindegewebsschichte. Eine etwa 0,02 mm dicke, aus sehr dichtem feinfaserigen und kernreichen Bindegewebe gebildete Schichte, liegt dem Epithel an und scheidet sich scharf von der 0,8—1,5 mm dicken äusseren Lage, die ärmer an Bindegewebskörperchen und aus dickeren Bündeln von Fibrillen zusammengesetzt ist. Reichliche elastische Fasern, sowie nicht wenige teils einzelne, teils zu kleinen Bündeln angeordnete glatte Muskelnfasern durchziehen letztere in verschiedenen Richtungen.

In der Nähe der Urethralmündung finden sich hie und da vereinzelte acinöse Drüsen von derselben Art wie die in der Pars prostatica urethrae befindlichen. Sie sind keineswegs konstant und scheinen in den ersten Lebensjahren spärlicher vorhanden zu sein, was auf eine Neubildung dieser Drüsen noch ziemlich spät nach der Geburt hinweisen würde.

Frey[1]: Die Schleimhautoberfläche bleibt auch hier glatt, und behält das charakteristische Pflasterepithelium. Im Fundus und Blasenhals stehen einfache Schleimdrüschen. Ein entwickeltes Haargefässnetz liegt auch hier dicht unter dem Epithel.

Krause[2]: Durch die aus einer starken Lage lockeren Bindegewebes bestehende Submucosa wird die Muskelhaut mit der Schleimhaut vereinigt; letztere ist weisslich, ziemlich glatt, bildet nur im zusammengezogenen Zustande zahlreiche unregelmässige Falten, die durch Ausdehnung gänzlich verschwinden: sie besitzt nur sehr kleine Krypten und acinöse Drüsen am Harnblasengrunde. Am Fundus wird die Schleimhaut

1 Frey. Handb. der Histol. u. Histochemie d. Menschen. 1874. 4. Aufl. p. 553.
2 Krause Handbuch der menschlichen Anatomie. 1879. II. Bd p. 484.

von den zwischen ihr und der Muscularis laufenden Enden der Ureteren hervorgedrängt und hier durch werden zwei breite, niedrige, abgerundete, 2 cm lange Falten; plicae urethericae gebildet.

Oberdieck[1]): Ich habe von 5 untersuchten menschlichen Blasen nur in einer nicht gerade sehr zahlreiche runde oder ovale Krypten mit Cylinderepithel gefunden, von denen einige im Querschnitt die Form eines griechischen Omega (ω) hatten.

Pansch[2]): Die Schleimhaut hat ein mehrfach geschichtetes Epithel und im unteren Teil einige Schleimdrüsen.

Hyrtl[3]): Die Schleimhaut bildet im leeren Zustande unregelmässige Falten und enthält besonders gegen den Blasenhals hin zahlreiche kleine Schleimdrüschen. Ein mehrschichtiges Epithel, die Mitte haltend zwischen Pflaster und Cylinderepithel überzieht die Schleimhaut der Blase.

Stöhr[4]): Das Epithel gleicht vollkommen demjenigen des Nierenbeckens und des Ureters, eine Unterscheidung von diesen ist unmöglich. In der Tunica propria des Blasengrundes findet man verästelte tubulöse Einzeldrüsen; auch Solitärknötchen sind in der Blasenschleimhaut vorhanden.

Gegenbaur[5]): Das Epithel der Schleimhaut stimmt mit jenem der Ureteren überein und birgt kleine Schleimdrüsen. Sie scheinen jedoch nicht allgemein vorzukommen. — Das so den Harnleitewegen gemeinsame Epithel, oben als Plattenepithel bezeichnet, besitzt in einem gewissen Polymorphismus seiner Elemente eine charakteristische Eigentümlichkeit. Die tiefe Lage bietet rundliche oder wenig hohe Zellen, auf welche eine Lage längerer kegel- oder spindelförmiger Zellen folgt, die von der oberflächlichen, platte Formen darbietenden Schicht bedeckt ist, zu welcher mehr kubische Zellen den Uebergang bilden. Aber in dieser wie in der vorhergehenden Schicht sind die Zellen im ganzen sehr unregelmässig, sie sind in Winkel und Fortsätze ausgezogen, mit denen sie zwischen anderen Zellen sich erstrecken.

I. Drüsen.

Gehen wir nun nach dieser litterarischen Umschau zu den eigenen Resultaten über, so haben wir zunächst zu konstatieren, dass wir in den untersuchten 25 Blasen die Gebilde, welche von den genannten Autoren als Drüsen bezeichnet werden, auch in keinem Fall vermisst haben.

1) Oberdieck. Gekrönte Preisschrift über Epithel und Drüsen der Harnblase. 1884.

2) Pansch. Grundriss der Anatomie des Menschen 1886. 2. Aufl. p. 342.

3) Hyrtl. Lehrb. der Anatomie des Menschen. 20. Aufl. 1889. p. 788.

4) Stöhr. Lehrbuch der Histologie. 1891. 4. Aufl. pag. 192.

5) Gegenbaur. Anatomie des Menschen. 1892. I. Bd. pag. 136.

Was zunächst ihre Verteilung anbelangt, suchte ich mir durch Zählung ein Urteil zu bilden und notierte die Anzahl der drüsenartigen Gebilde an jedem einzelnen Schnitt. Auf diese Weise fand ich dieselben im Trigonum am dichtesten stehen, der Fundus nimmt die zweite Stellung ein, dann kommt die vordere Blasenwand und endlich der Vertex. Da ein Schnitt 0,02 mm dick war und 250 Schnitte angelegt wurden, betrug die Breite von je einem untersuchten Stücke 0,5 cm, da ferner jedes Stück 1,0 cm lang war, nahm die untersuchte Fläche einen halben cm² ein. Die Zählung, aus der das Mittel gezogen wurde, ergab, auf einen halben cm² gerechnet:

Im Trigonum Lieutaudii	14,01	=	Feld Nr. III	Fig. 1.
Im Fundus	9,05	=	„ VI	„
An der vorderen Wand	4,03	=	„ I	„
Im Vertex	4,01	=	„ VIII	„

Bei den zwei fötalen und den vier vom ersten Lebensjahr stammenden Blasen ergab die Zählung, ebenfalls auf einen halben cm² gerechnet:

Im Trigonum Lieutaudii	16,06	=	Feld Nr. III	Fig. 1.
Im Vertex	4,06	=	„ VIII	„

Diese Drüsen der Autoren stellen bald ein einfaches Röhrchen dar, bald sind sie verzweigt und erhalten so das Aussehen einer zusammengesetzten tubulösen Drüse. Ich fand auf 12 einfache eine zusammengesetzte resp. verzweigte Drüse. Die Grösse wechselt sehr, so dass solche von 0,05 mm bis zu solchen von 0,7 mm mit Oeffnungen von 0,01 mm bis 0,06 mm gefunden wurden.

Grösse	Weite (Oeffnung)	
0,09—0,54 mm	0,045—0,17 mm	(Kölliker)
0,08 mm (durchschnittlich)		(Luschka)
0,05—0,7 mm	0,01 —0,06 mm	(Verfasser).

Das Epithel ist besonders bei dicken Schnitten dem Cylinderepithel täuschend ähnlich, nur ist die Länge der Zellen überraschend gross. Bei der Untersuchung der 5 oben angeführten Blasen, wo die normalen Verhältnisse infolge der frühzeitigen Herausnahme noch vollständiger waren, die Schnitte mit Hilfe der verschiedensten Methoden dünner angelegt und besser gefärbt werden konnten, liess sich Folgendes feststellen.

Das Epithel der Drüsen besteht nicht aus einfachen, sondern aus aneinander gereihten oder aufeinander sitzenden polygonalen Zellen. Diese aus Zellen gebildeten Fäden sind 0,00307—0,00509 mm lang und in dieser Form wohl bis jetzt noch Unica in dem Bereich des

Urogenitalapparates. Nur im Darmtraktus findet sich eine Stelle, wo das Verhalten der Zellen ähnlich ist. Es sind dies die fadenförmigen Anhänge der Papillae filiformes der menschlichen Zunge. Diese Spitzen der fadenförmigen Anhänge sind genau so zusammengesetzt, wie die cylinderförmigen Fäden der Drüsen der Autoren. Sie bestehen in der Harnblase aus verklebten Platten und pflasterförmigen Zellen. Das seltsame Verhalten der Zellen der Drüsen der Autoren wurde in mehreren Figuren dargestellt. Tafel IX, Figur 1 zeigt 4 Zellfäden aus der Harnblase eines 5jährigen Kindes, bei sehr starker Vergrösserung gezeichnet (900 : 1), wobei die Grösse der Zellen überdies gesteigert wurde. Jeder Faden besteht aus zwei bis drei Zellen, welche mit der schmalen Seite aneinander hängen. Mit Hilfe der angewandten Methode waren die Kerne der einzelnen Zellen auf das schärfste erkennbar. Diese hier abgebildeten Zellen stammen aus verschiedenen Tiefen der gefundenen Drüsen.

Taf. IX, Fig. 2 stellt eine der von den Autoren beschriebenen Drüsen dar bei 350maliger Vergrösserung, die einer weiten seichten Tasche gleicht. Der Eingang ist verengt und zwar dadurch, dass das Pflasterepithel der Harnblase balkonartig vorspringt. Wie die vorige Figur, so stammt auch diese von dem 5jährigen Kind; wie dort, umzieht auch hier welliges Bindegewebe der Mucosa die seichte Tasche und auf ihr ruhen die sogenannten Drüsenzellen. Bei meinen ersten Beobachtungen glaubte ich nun die von Kölliker in seiner mikroskopischen Anatomie abgebildeten Cylinderzellen (cf. Taf. IX, Fig. 3 e) wieder zu erkennen, aber im Lauf der Untersuchung stellte sich allmählig das eben erwähnte von Cylinderzellen auffallend verschiedene Verhalten heraus. Bei noch so dünnen Schnitten (5 μ) erhielt man stets die nämlichen Bilder: cylinderförmige Fäden, welche aus mehreren platten Zellen zusammengesetzt waren. Man könnte vielleicht einwenden, die Schnitte seien schief gefallen und das Cylinderepithel der Drüsen sei dadurch in einer Weise getroffen worden, dass der Anschein von Fäden entstanden sei, die aus platten Zellen zusammengesetzt waren. Allein diesen Einwurf haben wir uns sofort selbst gemacht und eine solche Täuschung ist ausgeschlossen aus verschiedenen Gründen. Zunächst wurde alle Aufmerksamkeit darauf verwendet, die Felder der Harnblase auf einer Korkplatte in aufgespannter Lage zu fixieren. Dann wurde die Fläche der Schleimhaut an den in Celloidin oder in Paraffin eingebetteten Präparate stets parallel zur Fläche des Korkes orientiert, auf dem der betreffende Block sich befand. Endlich erfolgte selbst-

verständlich die Schnittführung senkrecht zur Oberfläche. So kam es, dass ich in allen Fällen den Ausführungsgang in meinen Präparaten erhalten und nicht vielleicht geschlossene Follikel, wie sie bei falscher Schnittrichtung sich zweifelloss ergeben hätten. Bei diesen Vorsichtsmassregeln ist eine Täuschung ausgeschlossen und ich muss also das Epithel von den Drüsen der Harnblase als ein eigenartiges, aus Pflasterzellen geschichtetes bezeichnen und zwar so, wie dies abgebildet ist.

Es ist nicht gestattet, dieses Epithel anders aufzufassen und zum Beispiel ein geschichtetes Cylinderepithel zu nennen, es hat mit einem solchen gar nichts gemein. Die geschichteten Cylinderepithelien bestehen bekanntlich aus mehreren Zelllagen, deren oberste allein die cylinderförmigen Formen trägt, die dann mit breiter Basis abschliessen. Von einem solchen Verhalten ist in den Drüsen der menschlichen Harnblase nichts zu bemerken. Es fehlen die cylinderförmigen Zellen vollständig. Die Vermutung, gerade diese seien vielleicht abgefallen, ist aber nicht berechtigt, weil die Objekte ja wenige Minuten nach dem Tode in die Fixierungsflüssigkeiten kamen und unter solchen Umständen stets erhalten bleiben. Ueberdies spricht das ganze übrige Verhalten des Epithels in den Drüsen gegen das Cylinderepithel. In der Fig. 2 Taf. IX ist gar keine zusammenhängende Schichte von Zellen vorhanden, wie dies bei einer geschichteten Lage von Cylinderzellen der Fall sein müsste, sondern das Epithel zerschlissen, es klafft an den verschiedensten Stellen und hat tiefe Einrisse, die oft bis auf das Bindegewebe der Mucosa hinabreichen. Das ist nicht nur in der einen hier abgebildeten Drüse gesehen worden, sondern in allen und das scheint mir ein weiterer wichtiger Anhaltspunkt, um jeden Gedanken an Cylinderepithel von der Hand zu weisen.

Die kleinen Drüsen entbehren eines eigentlichen Ausführungsganges und münden direkt an die Oberfläche der Blase. Eine Grenze zwischen dem Epithel der Drüse und dem der Blase ist nicht zu sehen. Es ist vielmehr so, dass das Epithel der Blase in die Mündungen übergeht, ohne wesentliche Aenderungen zu erleiden, und erst in den Grübchen selbst sieht man das Epithel dahin verändert, dass die Zellen aneinander hängen, sehr stark ausgezogen sind, die oberen Platten fehlen und die Zellgrenzen manchmal verwischt sind. In einigen fand ich auf den Zellfäden noch vereinzelte platte Zellen liegen, die aber oft trübe und in ihrer Form verändert waren. Auf der Fig. 2 Taf. IX ist rechts oben eine solche platte Zelle zu sehen, die wie ein Stein auf den Spitzen mehrerer Zellenfäden aufsitzt.

Die grösseren und grossen Drüsen stimmen im Bau mit den kleinen insofern überein, als sie dasselbe Verhalten der Epithelien zeigen, aber einen verschieden langen Ausführungsgang besitzen. In dem Ausführungsgang sieht man oft viele platte Zellen; sie besitzen dann auch noch mehr die Eigenschaften jener, die das Epithel der übrigen Blasenfläche darstellen.

Ich habe einige Formen dieser Drüsen schematisch dargestellt (Fig. a, b, c, d Taf. IX). Es ist daraus ersichtlich, dass die Gestalt grossem Wechsel unterworfen ist: Bald sind die Vertiefungen weit und cylindrisch, wie Fig. 3 b, oder eng und cylindrisch wie d. Das blinde Ende ist bald einfach gerundet abgeschlossen wie b und d oder geteilt wie c. Nimmt man dazu die bauchige Form a, so erkennt man alle die einzelnen Formen wieder, welche von den Autoren beschrieben sind. Eine sehr komplizierte Form hat Köl-liker beschrieben, die ich wieder gebe (Fig. 3 e). Obwohl mir keine solche Form begegnet ist, glaube ich doch an die Möglichkeit des Vorkommens einer solchen. Allein wie auch die Beschaffenheit des Drüsenkörpers sein mag, diejenige der Zellen ist in allen von mir beobachteten dieselbe gewesen.

Nachdem die Einzelheiten dieser Drüsen der Autoren in der Harnblase dargelegt sind, ist die Frage zu entscheiden: „Was sind dies für Drüsen, in welche Kategorie sind sie bei dem seltsamen Verhalten der Epithelien einzureihen?“

Meine Antwort geht dahin, dass diese Frage bedeutungslos ist, denn die vorliegenden Gebilde sind gar keine Drüsen, sondern lediglich Vertiefungen der Schleimhaut, denen jede Verwandtschaft mit Drüsen abgesprochen werden muss.

Gegen die Drüsennatur dieser Gebilde spricht folgendes:

1. Die Verschiedenartigkeit der Form. Wir kennen kein Organ und keine Schleimhaut, in der ein und dieselbe Drüsenart solche Varianten zeigt. Auf der Oberfläche des Magens herrscht eine ausserordentliche Uebereinstimmung; die Lieberkühn'schen Drüsen des Darmtraktus sind von einer schematischen Gleichheit bis zum Anus. Ganz anders in der Blase. Diese angeblichen Drüsen sind bald nur seichte Taschen, bald tiefe Einsenkungen; bald sind sie schalenförmig, bald eng und tief.

2. Die Verschiedenartigkeit der secernierenden Epithelien. Secernierende Epithelien liegen nicht in solch zahlreichen Schichten im Innern des Drüsenschlauches übereinander.

Jede Zelle liegt regelmässig an der anderen, sie sind nur platt oder cylindrisch und in einer regelmässigen Lage angeordnet. In den angeblichen Drüsen herrscht aber gerade die Regellosigkeit. Die Zellen sind bald isoliert, bald liegen sie dicht gedrängt in Gruppen und sind an den freien Faden miteinander verklebt.

3. Die Verschiedenheit der Zellen. Sie haben nicht die geringste Aehnlichkeit mit secernierenden Zellen. Wir kennen Form und Verhalten der secernierenden Zellen dank der ausgezeichneten Untersuchungsmethoden jetzt genau. Nichts von all den Eigenschaften kehren bei diesen Zellen in den angeblichen Drüsen der menschlichen Harnblase wieder. Sie sehen aus wie Zellen, welche lediglich zum Schutz der Oberfläche dienen, glatt mit kleinen Kernen sind sie zu Fäden aneinander gereiht, also in einer Weise, die den Gedanken an eine Sekretion völlig ausschliesst.

Ich schlage deshalb vor, von Drüsen in der Harnblase überhaupt nicht mehr zu sprechen, vielmehr diese Gebilde mit einem ganz neutralen Namen als Grübchen [1]) (Foveolae) zu bezeichnen. Ob nun die von mir Foveolae genannten Gebilde Rudimente von Drüsen oder reine Einsenkungen darstellen, lasse ich dahingestellt sein. Letzteres scheint mir am wahrscheinlichsten, denn das geschichtete und aneinander hängende Epithel spricht sehr dafür. Auch fand ich in der Blase eines 5jährigen Kindes verschiedene Stellen, wo das Epithel verdickt war und zwar auf Kosten des Bindegewebes, d. h. das Epithel war an der Oberfläche plan, an der unteren Seite dagegen konvex und drang so in das Bindegewebe wie die Linse in das Corpus vitreum des Auges. An anderen Stellen konnte man ein ähnliches, aber fortgeschrittenes Verhalten sehen, indem das Epithel schon tief in das Bindegewebe hineinreichte, aber ohne sich mit demselben zu verbinden. Es war dann die Oberfläche an der verdickten Stelle etwas eingezogen. Von diesen bis zu den 0,7 mm tiefen Grübchen waren die verschiedensten Uebergangsstufen zu sehen. Je tiefer ein solches Gebilde war, desto mehr nahm das Epithel desselben die oben geschilderten Eigenschaften an.

1) Auch der Blase unserer Haustiere fehlen die Drüsen, aber nicht die „Grübchen". Vergl hierüber J. Tereg in Vergleichende Histologie der Haussäugetiere von Ekenberger 1887. pag. 268. „Bemerkenswert sind kleine Gruben in der Mucosa, in welche sich das Epithel fortsetzt".

Um die von mir ausgesprochenen Zweifel in die Drüsennatur dieser Gebilde beurteilen zu können, sollte sich die Nachprüfung zunächst nur mit Harnblasen befassen, welche in ausgespanntem Zustande fixiert sind, denn ist dies nicht der Fall, so begegnet man auf der Oberfläche der Schleimhaut so zahlreichen Falten, dass es fast unmöglich wird sich ein richtiges Urteil zu bilden. Selbst dann, wenn die Harnblase vor dem Fixieren mit aller Umsicht aufgespannt wurde, bleiben einzelne kleine Falten übrig, welche bei Serienschnitten den von den Autoren beschriebenen Drüsen aufs Haar gleichen, und nur dadurch von Grübchen sich unterscheiden, dass sie auf relativ weite Strecken ohne Unterbrechung sich in den Serienschnitten immer wieder präsentieren. Solche Fälle haben allerdings den grossen Vorteil, dass sie deutlich erkennen lassen, welch geringer Unterschied zwischen solch kleinen Furchen und den angenommenen Drüsen der Autoren besteht.

Die Bindegewebslage, in der sich diese Grübchen befinden, ist durchschnittlich 1,61—0,808 μ dick. Die Bindegewebsfasern liegen parallel zu der Oberfläche, sind sehr zart und bergen kleine längliche Kerne. Eine strukturlose Membran konnte ich nicht sehen, sondern das Epithel sowohl der Blase als auch der Grübchen sitzt direkt auf dem Bindegewebe. An einigen Stellen sieht man Fortsätze aus Bindegewebe zwischen die Epithelzellen hineingehen. Diese Fortsätze sind verschieden lang; an der Blase von Fr. sah ich solche bis in die Hälfte des Epithels vordringen (cf. Fig. 4 Taf. X). Man kann auf den Gedanken kommen, dass durch Wucherung dieser Fortsätze papillomatöse Neubildungen entstehen, die ja eine häufige Erkrankung der Blase bilden. Wie diese Figur erkennen lässt, bildet die Oberfläche des Bindegewebes dicht neben einander stehende Erhebungen. Dazwischen befinden sich kleine Nischen, gerade so gross, um die tiefsten Zellen aufzunehmen. Zwei solcher Nischen sind in Fig. 4 Taf. X rechts sichtbar. Das Bindegewebe erscheint durch diese bindegewebigen Fortsätze jener obersten Fasern wie ein Stützgerüst für die bedeckenden Epithelien. Dieses Verhalten der Mucosa der Harnblase erinnert an dasjenige der Schleimhaut des Uterinkörpers, wo dieselbe Anordnung bezüglich der Uterindrüsen zu finden ist, nur mit dem Unterschied, dass die Epithelien des Drüsenendes in Vertiefungen der obersten Muskellage eingebettet sind.

II. Papillen.

Eine Umschau in der betreffenden Litteratur, soweit mir dieselbe zugänglich war, belehrte mich, dass die verschiedenen Autoren die Fragen verschieden beantwortet haben.

In 30 untersuchten Blasen fand ich keine Papillen. Es fallen einem zwar bei der Untersuchung papillenartige Erhebungen besonders im Trigonum auf, die aber bei genauerer Betrachtung als Fältchen der Mucosa erkannt werden. Gegen das Orificium zu sieht man fast bei jeder collabierten Blase eine streifenförmige Anordnung, die beim Querschnitt Papillen vortäuschen könnte; legt man dagegen Längsschnitte an, so fehlt jede Spur. Ein klarer Beweis, dass diese Gebilde keine Papillen sind, ist darin erbracht, dass beim Anlegen von Serienschnitten die papillenartigen Erhebungen auf relativ weite Strecken verfolgt werden können, was bei einer Papille nicht der Fall ist. Ferner, dass die quer zu den Fältchen verlaufenden Gefässe und Kapillaren sich nicht in denselben auflösen, sondern bogenförmig durch dieselben weglaufen.

Auf Grund dieser Untersuchungen muss ich mich dahin ausdrücken, dass die menschlische Harnblase im normalen Zustande keine Papillen enthält. Somit fällt die Beantwortung über Verbreitung und Beschaffenheit derselben weg.

Interessant war es mir, in einer pathologischen Blase reichlich mit Blutgefässen versehene Papillen zu finden. Sie standen besonders im Trigonum so dicht, dass auf jeden Schnitt mehrere, teils im Centrum, teils in der Peripherie getroffen wurden. Da das Epithel fast überall fehlte und an einigen Stellen auch schon das Bindegewebe lädiert war, konnte die Blase nicht zur Untersuchung des Epithels der Drüsen benutzt werden. Ich fand zwar im Bindegewebe einige Einsenkungen, von denen einzelne an der Mündung mit Konkrement vollgepfropft waren, hinter dem sich eine ampullenartige Erweiterung gebildet hatte, und vereinzelte solche Erweiterungen habe ich auch in anderen Blasen gefunden. Aber sowohl Papillen als Inhalt der Grübchen halte ich für pathologische Produkte. Wie sich herausstellte, stammte das Präparat von einem Manne, der schwer an Nephritis und Cystitis gelitten hatte.

Dieser Fall ist deshalb wichtig weil er zeigt, dass bei Reizung der Blase

1) wirkliche Bindegewebswucherungen entstehen, welche wahrscheinlich von den bindegewebigen Gerüstfasern zwischen den Epithelzellen ausgehen und

2) dass die Grübchen sich erweitern, Konkremente, wohl auch andere pathologische z. B schleimartige Produkte, letztere vielleicht entstanden durch Zerfall der Zellen enthalten. Konkremente sind von mehreren Autoren gesehen worden z. B. von Henle. Den von Kölliker gezeichneten „Inhalt" eines Grübchens (Fig. 3e Taf. IX) darf man vielleicht auf veränderte Epithelien oder Schleim zurückführen.

III. Epithel.

Ueber das Epithel der Harnblase bestehen noch keine übereinstimmenden Angaben. Von einigen Autoren, darunter Oberdieck, wird es als ein vier Lagen oder Schichten darstellendes Epithel beschrieben, während andere gerade die Unregelmässigkeit in der Anordnung betonen. Nach meinen Präparaten wechselt das Epithel in der Dicke nicht nur bei verschiedenen Individuen, sondern bei ein und demselben Individuum.

Meine Zeichnungen (Fig. 4—8 Taf. X) geben ein sehr gleichmässiges Bild der Zellen. Es ist dies auch auf weite Strecken so zu finden, aber bisweilen begegnet man doch auch einer anderen Anordnung. So sah ich in der Blase von G. grosse Zellen, die mitten zwischen kleinen sitzen. In der von Fr. fand ich unter anderen sehr grosse platte Zellen oben auf dem Epithel sitzen, die 4—5 unter ihnen liegende decken konnten (cf. Fig. 10 Taf. X). In der Blase von K. sah ich mehrere grosse Zellen, von denen einige zwei rundliche bis ovale Kerne besassen und teilweise mit gekörntem Konkrement angefüllt waren (cf. Fig. 9 Taf. X). Diese Konkrementanhäufungen waren verschieden dicht, in manchen waren die Massen mehr dunkel, in anderen mehr hell.

Von der Oberfläche nach der Tiefe gehend fand ich das Epithel im allgemeinen ebenso, wie es von Oberdieck beschrieben wurde: Die oberste Schichte besteht aus mehr oder weniger abgeplatteten verschieden grossen Zellen. Darauf folgt ein Polymorphismus der Zellen und Regellosigkeit in der Anordnung. Diese wechselnden Eigenschaften sind längst bekannt und schon vortrefflich abgebildet worden. Ich verweise namentlich auf die Abbildungen Kölliker's, Obersteiner's und Stöhr's. Bei der Stöhr'schen Abbildung tritt sehr deutlich hervor, dass die Schichtung keineswegs regelmässig ist, sondern im Gegenteil, dass die Zellen recht unregelmässig übereinander liegen.

Das Epithel ist nicht immer gleich dick, selbst nicht bei dem

nämlichen Individuum. Worauf das beruht, ist schwer zu sagen; ich kann mir nur eine Ursache denken, die zwar die Dickenabnahme infolge der Abflachung der Zellen, nicht aber die infolge verminderter Anzahl derselben erklärt. Es ist dies der Füllungszustand der Blase. Schon Oberdieck hat darauf aufmerksam gemacht, dass im kontrahierten Zustande der Blase das Epithel dicker sei als im gefüllten. Es lässt sich dieses leicht erklären, indem die Zellen, sobald sie bei Anfüllung der Blase in die Breite gezogen werden, notwendiger Weise abgeflacht werden müssen. Die Blase desselben Individuums zieht sich überdies nicht gleichmässig zusammen. An der einen Stelle ist sie glatt, an einer anderen kontrahiert; das Epithel ist dann dort nieder, hier hoch. An Stellen, an denen das Epithel infolge von verminderter Anzahl der Zellen dünner ist, kann dies nicht von Maceration der obersten Zellen herrühren, denn die platten Zellen liegen noch oben auf.

Die Dicke des Epithels aus der Blase von G. stimmt mit der von K. überein. Abweichungen sah ich nur in den platten Zellen, die etwas grösser waren, an der freien Oberfläche einen dunklen Saum besassen, der den Anblick einer Cuticulaschichte darbot. Die Schichte des Epithels von der Blase des 4monatlichen Fötus war schon so stark entwickelt, wie das bei K. und G.

Dicke der Epithelschicht:

1) 4monatlicher Fötus . .	2,09—4,03 μ
2) 5jähriges Kind	2,02—2,09 μ
3) G.	3,07—5,09 μ
4) K.	2,02—3,07 μ
5) Fr.	5,01—7,03 μ
6) Katze	2,02—4,03 μ

IV. Gefässe in der Harnblase.

Die Verteilung der Blutgefässe in der Schleimhaut der Harnblase hat für die Pathologie dieses Organes ein besonderes Interesse. Ich bin zwar leider nicht in der Lage, über die Anordnung der Kapillaren in der menschlichen Harnblase zu berichten, jedoch ist es auch von Interesse, den Verlauf in der Blase eines Säugers zu kennen. Das Objekt meiner diesbezüglichen Mitteilungen stammt von einer ausgewachsenen Katze, die von Herrn Prof. Kollmann mit Karminleim injiciert wurde, wobei sich die Kapillaren der Mucosa gut gefüllt hatten.

Ueber die Verzweigung der Gefässe in der menschlichen Blase

berichtet Obersteiner[1]) folgendes: „Die Gefässe der Blase, A. vesicalis sup. und inf. aus der A. hypogastrica, treten an der Rückwand derselben zumeist am Fundus an diese heran und breiten sich an derselben aus: hierauf durchsetzen sie die Muskelschicht, in der sie einzelne kleinere Aeste abgeben, in schiefer Richtung, um sich in der Bindegewebsschicht etwa in der Mitte zwischen Epithel und Muskelhaut, oder auch jener näher parallel der Oberfläche auszubreiten. Von diesen Stämmen steigen kleinere Aeste senkrecht gegen das Epithel auf und bilden gerade unter demselben durch eine mitunter kaum wahrnehmbare Faserlage von dieser getrennt ein feines und dichtes Kapillarnetz. Ist die Blase in Falten gelegt, so sind es gerade diese kleinen Aeste, welche die Mitte der Falten einnehmen und so vor Knickungen und Zerrungen bewahrt werden".

Nach der von mir untersuchten Blase der Katze sind die Verhältnisse in einem Hauptpunkt dieselben wie beim Menschen. Auch bei der Katze existiert dicht unter der Epithelschicht ein parallel zur Oberfläche verlaufendes Gefäss. Daneben aber fand sich auch ein zweites parallel verlaufendes Gefäss, dessen Aeste in die Muscularis eintreten. Das Hauptgefäss tritt an die Muscularis heran, gibt zuerst einen Ast für die Serosa und bisweilen mehrere kleinere für die Muscularis ab. Darauf dringt es in die Submucosa, teilt sich dort in zwei Aeste, die zwischen Muscularis und Mucosa parallel zur Oberfläche ihren Lauf nehmen. Von diesen Gefässen gehen kleinere Aeste in die Muscularis, andere breiten sich in der Mucosa parallel zur Oberfläche aus und erst von diesen Stämmchen steigen die Gefässe letzter Ordnung senkrecht gegen das Epithel auf, um hier ein sehr feines und engmaschiges Kapillarnetz zu bilden.

Taf. X Fig. 11 stellt eine Falte aus der injicierten Blase einer ausgewachsenen Katze dar, nach einer photographischen Aufnahme reproduciert. Man sieht dort dreierlei Arten der Gefässanordnung. Ein gerade aufsteigendes Gefäss a, von dem einige Aeste seitlich abbiegen b. Sie sind es, welche dann einen parallelen und gewundenen Verlauf annehmen b'. Von diesen parallel zur Oberfläche ziehenden Gefässen steigen kleine Aeste in die Höhe, die dicht unter dem Epithel in 4—5 Kapillaren auseinander treten (Fig. 11,c), dann im weiteren Verlaufe jene unregelmässigen Maschen hervorbringen, die in Fig. 12 mit der Camera lucida nach der injicierten Harn-

1) Obersteiner-Stricker. Handbuch der Lehre von den Geweben des Menschen und der Tiere. 1871. pag. 520.

blase einer anderen Katze gezeichnet sind. Das rückkehrende Blut sammelt sich dann in kleinen Venen (Fig. 11 d), die einen senkrechten Verlauf aufweisen bis sie die Tiefe der Mucosa erreichen. Sie waren an dem injicierten Präparat schwächer gefüllt und erscheinen deshalb in der Photographie und in der Reproduktion mit matteren Farben als die Arterien. Fig. 12 zeigt ein oberflächliches Kapillarnetz nach einer Zeichnung, die mit der Camera lucida entworfen wurde.

Resumé.

Das Hauptergebnis meiner Untersuchung fasse ich in folgende Sätze zusammen:

I. **Drüsen** existieren in der Harnblase des Menschen nicht. Die bisher als Drüsen beschriebenen Gebilde sind nichts anderes als „Grübchen", d. h., verschieden geformte (cf. Taf. IX Fig. 2 nnd 3) Einsenkungen in der Mucosa. Das Epithel dieser Grübchen ist geschichtet und aus dem Epithel der Harnblase hervorgegangen.

II. **Papillen** kommen in der normalen Blase des Menschen nicht vor. Unter 31 untersuchten Blasen fanden sich nur in einer Papillen und diese waren zweifellos pathologisch.

Nachschrift.

Die obige Untersuchung war seit 5 Monaten abgeschlossen und der medicinischen Fakultät zu Basel als Dissertation eingereicht, als mir die unterdessen erschienene Arbeit von Aschoff[1]) bekannt wurde, auf die ich noch kurz eingehen möchte.

Aschoff untersuchte zunächst 8 Blasen von Neugeborenen (4 männliche und 4 weibliche) und kommt zu dem „Wahrscheinlichkeitsschluss, dass die Schleimhaut der Harnwege von den Nierenkelchen an abwärts bis zum Orif. intern. urethr. zur Zeit der Geburt keine drüsige Gebilde enthält". Doch giebt auch dieser Forscher zu, dass auf Querschnitten die Einsenkungen der Schleimhaut zwischen die netzartigen Leisten der chagrinartigen Faltung sackförmige Drüsen vortäuschen können. Nur in einem einzigen Falle fand Aschoff in den letzten Schnitten einer lückenlosen Schnittserie eine kleine tubulöse Drüse an der Grenze des Orif. int. urethr.

1) Aschoff. Ein Beitrag zur normalen und patholog. Anatomie der Schleimhaut der Harnorgane und ihrer drüsigen Anhänge. Virchow's Archiv. Bd. 138. Heft 1 und 2. 1894.

Auch in der Blase eines 3jährigen Mädchens und in dem Blasengrund eines gesunden 21jährigen Mannes konnte Aschoff weder Drüsen noch Epithelnester finden und zieht hieraus den Schluss, „dass auch in der späteren Entwicklung bis zur Höhe der Pubertätszeit die Schleimhaut denselben Charakter zeigen könne wie beim Neugeborenen". Des Ferneren hebt Aschoff hervor, dass sowohl bei Neugeborenen als bei Erwachsenen die Schleimhaut der Blase „ein Netzwerk zahlreicher durch feine und feinste Leistchen miteinander verbundener Erhebungen bilde, die auf Querschnitten als verschieden hohe Papillen erscheinen".

In einer grossen Zahl anderer untersuchter Blasen von Erwachsenen fand Aschoff die Schleimhaut nicht unwesentlich verändert. „Diese Veränderungen sind zunächst mit blossem Auge nicht sichtbar. Sie bestehen in einer Abschnürung epithelialer Massen [v. Limbeck[1]) und v. Brunn[2])], die entweder durch Sprossung des Epithels in die Tiefe oder durch Ueberbrückung des Oberflächenepithels durch feine Bindegewebsleisten entsteht.

Das zweite Stadium ist durch das Auftreten feiner weisser Punkte, Körnchen und Knötchen in der Schleimhaut gekennzeichnet. Mikroskopisch handelt es sich um eine Konglomeratbildung der eben geschilderten Epithelabschnürungen und Wucherung sekundärer Gänge aus den primären Epithelsprossen. Indem letztere mit gleichmässigem zweischichtigem Cylinderepithel bekleidet werden und ein regelmässiges Lumen begrenzen, gleichen sie völlig den drüsigen Gebilden der Harnröhre, verdienen daher, wenigstens in dieser Entwicklungsform, den Namen einer Drüse. Alle diese Neubildungen zeigen eine starke Neigung, sich gegen die Schleimhautoberfläche abzuschliessen.

In dem dritten Stadium kommt es durch starke Zellvermehrung mit Zerfall und schleimiger Umwandlung, wohl auch mit Hilfe seröser Transsudation zur Bildung der verschiedenen Cystenformen.

Aschoff lässt es unentschieden, ob diese Bildungen als pathologische anzusehen sind, denn er kann nicht in allen Fällen chronische Entzündungszustände der Harnwege nachweisen.

Nach den oben formulierten Ergebnissen meiner eigenen Untersuchungen vermochte ich auf normaler Blasenschleimhaut in keinem

1) v. Limbeck. Zur Erkenntnis der Epithelcysten etc. Zeitschrift für Heilkunde. Nr. 8. 1887. pag. 55.

2) v. Brunn. Ueber drüsenähnliche Bildungen in der Schleimhaut des Nierenbeckens, Ureters und der Harnblase des Menschen. Archiv für mikroskopische Anatomie. Bd. 41. 1893. pag. 294 ff.

Lebensalter Gebilde, welche gerechter Weise als Drüsen könnten angesprochen werden, zu entdecken. Ich muss also die von Aschoff und Anderen geschilderten Epithelwucherungen, Cysten und anderes mehr als abnorme pathologische Bildungen auffassen. Wie letztere sich im einzelnen entwickeln, ist erst durch weitere Untersuchungen aufzuklären, zu denen mir das Material fehlt. Die von Aschoff gegebenen Abbildungen lassen nicht genügend erkennen, welch' seltsame Rolle die Epithelien und ihre Veränderungen dabei spielen. Epithelien, die seit 30 Jahren die Histologen beschäftigen und Drüsen vortäuschen, ist alles Mögliche zuzutrauen, wie dies auch die schönen Abbildungen und Darstellungen von Dogiel[1]) vermuten lassen.

Sei dem, wie ihm wolle, ich möchte mir gestatten, hervorzuheben, dass bei Neugeborenen und auch bei Erwachsenen mit unzweifelhaft gesunden Blasen Aschoff keine Drüsen entdecken konnte (cf. Fig. 16 bei Aschoff mit Fig. 2 meiner Arbeit) und dass somit dieser Forscher meine eigenen Befunde bestätigt. Seine Auffassung, dass die von ihm geschilderten Epithelsprossungen möglicherweise als Drüsenbildungen gelten können, vermag ich nicht zu teilen, und wenn Aschoff in seiner Arbeit diese seine Ansicht betont, „dass die ersten Entwicklungsstadien der gewöhnlichen Urethraldrüsen auch nur solide Epithelsprossen oder mit dem Oberflächenepithel ausgekleidete Einstülpungen darstellen und dass die Grenze zwischen Flächenepithel und Epithel der Drüsenausführungsgänge in der Urethra keineswegs eine scharfe zu sein braucht", so möchte ich ihm entgegnen, dass nachträgliche Drüsenbildung im späteren Leben nach den Erfahrungen der Entwicklungsgeschichte ausgeschlossen scheint und dass Harnblase und Urethra genetisch nichts miteinander gemein haben. Die Harnblase entwickelt sich aus dem Allantoisstiel oder dem Bauchstiel (His), die Urethra ist als Sinus urogenitalis ein Abkömmling der Kloake. Jeder dieser Abschnitte hat seine besondere Entwicklungsgeschichte und seinen besonderen Bau, und es ist geraten, diese Verschiedenheiten bei der Beurteilung des normalen wie des pathologischen Verhaltens wohl zu beachten.

Ich wiederhole also mein Ergebnis, dass in der Harnblase Drüsen nicht existieren, weder bei Neugeborenen noch bei Erwachsenen, und alle drüsenähnlichen Bildungen auf die oben geschilderten Falten, Fältchen und Grübchen zurückzuführen sind, in

1) Dogiel. Zur Frage über das Epithel der Harnblase. Archiv für mikroskop. Anatomie. Bd. 35. S. 189.

denen die Epithelien die wunderlichsten Veränderungen erfahren können, ohne doch jemals sich in Drüsenepithelien umzuwandeln.

Erklärung der Abbildungen auf Tafel IX—X.

Taf. IX. Fig. 1. Isolierte Zellfäden aus einem Grübchen der Blase eines 5jährigen Kindes. 14 Stunden nach dem Tode mit konzentrierter Sublimatlösung fixiert, darauf Jod-Alkohol (Alkohol 96—100°), Einbettung in Celloidin, Färbung mit Delafield'schem Hämatoxylin, Kanadabalsam. Die untersten Zellen in a und b entsprechen den untersten Zellen des Blasenepithels, die oberen liegen senkrecht zu den unteren. Vergrösserung 900 : 1.

Fig. 2. Querschnitt durch die Blase eines 5jährigen Kindes. Behandlung der Präparate wie oben. Kleines Grübchen mit scheinbarem Cylinderepithel im Innern, in Wirklichkeit aber fadenförmig aufgereihte, platte Zellen enthaltend. Einige Zellenfäden isoliert, verschieden lang. Die Kerne gehören den einzelnen Zellen an. Links oben liegen einige Zellen, die demjenigen des Blasenepithels gleichen. Rechts oben liegt noch eine platte Zelle auf den langen Zellen auf. Das Bindegewebe sendet kurze Fortsätze zwischen die Epithelzellen. Vergrösserung 350.

Fig. 3. Schematische Figuren der Form der Grübchen, welche für Drüsen verschiedener Form gehalten werden.

a) Bläschenform,
b) Weite Schlauchform,
c) Mit doppelt gebauchtem blindem Ende.
d) Enge Schlauchform.
e) Figur aus Kölliker's mikroskopischer Anatomie.
α) Epithel der Schleimhaut.
β) Wand. Vergrösserung 40 : 1.

Taf. X. Fig. 4. Senkrechter Schnitt durch die Mucosa der Harnblase eines plötzlich verstorbenen Mannes, 56 Jahre alt. Die Blase kam noch warm in Flemming'sche Lösung, dann Borax-Karmin, Paraffin, Nachfärbung mit Pikrin-Terpentin, Kanadabalsam. Sie stellt eine starke Vergrösserung von Fig. 6 dar.

Fig. 5. Senkrechter Schnitt durch die Mucosa der Harnblase des Hingerichteten K., 25 Jahre alt. In Alkohol absol. fixiert, Borax-Karmin, Paraffin-Pikrin-Terpentin, Kanadabalsam. Stellt eine starke Vergrösserung von Fig. 7 dar.

Fig. 6. Senkrechter Schnitt durch die Mucosa der Harnblase eines plötzlich verstorbenen Mannes, 56 Jahre alt. Die Blase kam noch warm in Flemming'sche Lösung, dann Borax-Karmin, Paraffin, Nachfärbung mit Pikrin-Terpentin, Kanada-

balsam. Die Umrisse wurden mit der Camera lucida entworfen. Hartnack, Ocular II, Objectiv VII eingeschobener Tubus.

Fig. 7. Schnitt durch die Mucosa der Harnblase des Hingerichteten K., 25 Jahre alt. In Alkohol obs. fixiert, Borax-Karmin, Paraffin, Pikrin, Terpentin, Kanadabalsam. Die Umrisse wurden mit der Camera lucida entworfen. Hartnack. Objektiv 7 eingeschobener Tubus.

Fig. 8. Senkrechter Schnitt durch die Blase eines 5jährigen Kindes. 14 Stunden nach dem Tode mit konzentrierter Sublimatlösung fixiert, darauf Jod-Alkohol. Einbettung in Celloidin, Färbung mit Delafield'schem Hämatoxylin, Kanadabalsam. Die Umrisse mit der Camera lucida entworfen, Hartnack, Ocular II, Objektiv 7, eingeschobener Tubus.

Bem.: Fig. 4—8 sind bei gleicher Vergrösserung mit der Camera lucida gezeichnet worden, um die Verschiedenheit in der Dicke des Epithels zu zeigen.

Fig. 9. Senkrechter Schnitt durch die Mucosa der Harnblase des Hingerichteten K. In Alkohol absol. fixiert, Borax-Karmin, Paraffin, Pikrin, Terpentin, Kanadabalsam. Zwei grosse platte Zellen aus der obersten Zellenlage. Im Innern neben den zwei Kernen mehrere rundliche Gebilde (Konkremente). Vergrösserung 900 : 1.

Fig. 10. Zellen aus der obersten Lage des Epithels der Harnblase des plötzlich verstorbenen Fr. In Flemming'scher Lösung fixiert, Borax-Karmin, Paraffin, Nachfärbung mit Terpentin, Kanadabalsam. Konkremente neben den deutlichen Kernen.

Fig. 11. Falte aus der injicierten Blase einer Katze. Nach einer photographischen Aufnahme reproduziert. Näheres cf. pag. 446 ff.

Fig. 12. Oberflächliches Kapillarnetz aus der injicierten Blase einer anderen Katze. Die Zeichnung wurde mit der Camera lucida entworfen. Engelbert und Hensoldt, Wetzlar, Ocular 1, Objektiv 1, eingeschobener Tubus.

Beiträge zur klin. Chirurgie XIII.

H. Laupp'sche Buchhandlung in Tübingen

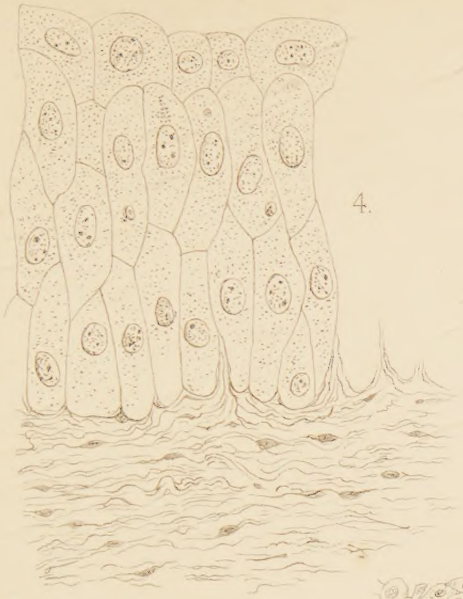

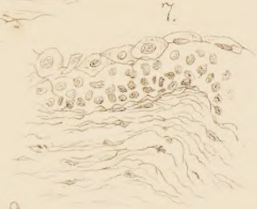

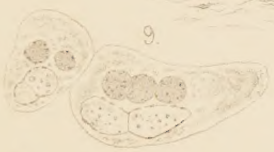

H. Laupp'sche Buchhandlung in Tübingen.